

Caratteristiche del lenticolo endotelio- descemetico che influenzano il risultato clinico della cheratoplastica con tecnica DMEK: preparazione, conservazione, trasporto

Dott. Paolo Corazza Dott. Nadia Randazzo Dott. Paola Pagani

Prof. Davide Venzano



Banca degli Occhi Melvin Jones Liguria

Di.N.O.G.M.I. - Università di Genova

Clinica Oculistica

Direttore: Prof. Carlo E. Traverso

DEEP ANTERIOR LAMELLAR KERATOPLASTY (DALK)

	BIG BUBBLE	MANUALE
	FONTANA L. ROMANO V. TASSINARI G. &AL 2006/2014 FOGLA R. 2013 ZAKI AA [...] DUA H.S. &AL 2014 FEIZI S.[...] JAFARINASAB M.R. &AL 2014	MARCHINI [...] SBABO A. &AL 2006 KASBERKAR S. A. [...] KAYE S.B. &AL 2014
SUCCESS RATE	50-70%	98%
DIAMETRO DELL'INNESTO	< 9.00 mm	< 8.25 mm
LIVELLO DI SEPARAZIONE	DESCEMETICO	STROMA PROFONDO 62.2 ± 6.7 μm
ECDLENTICOLO	2009.4 ± 432.14	2116.4 ± 308.45
TIMING OPERATORIO	Minutes?	Hours?
CDVA	> 20/25	< 20/25
CCT	528.6 ± 44.28 μ	523.5 ± 47.71 μ

Preparazione del tessuto da donatore per innesto corneale con tecnica DMEK

BUBBLING

MURAINÉ M. [...] TOUBÉAU D. & AL 2013
VENZANO [...] TRAVERSO C. E. & AL 2010
PAREKH M. [...] PONZIN D. & AL 2014
BOYNTON G. E. [...] WOODWARD M.A. & AL 2014

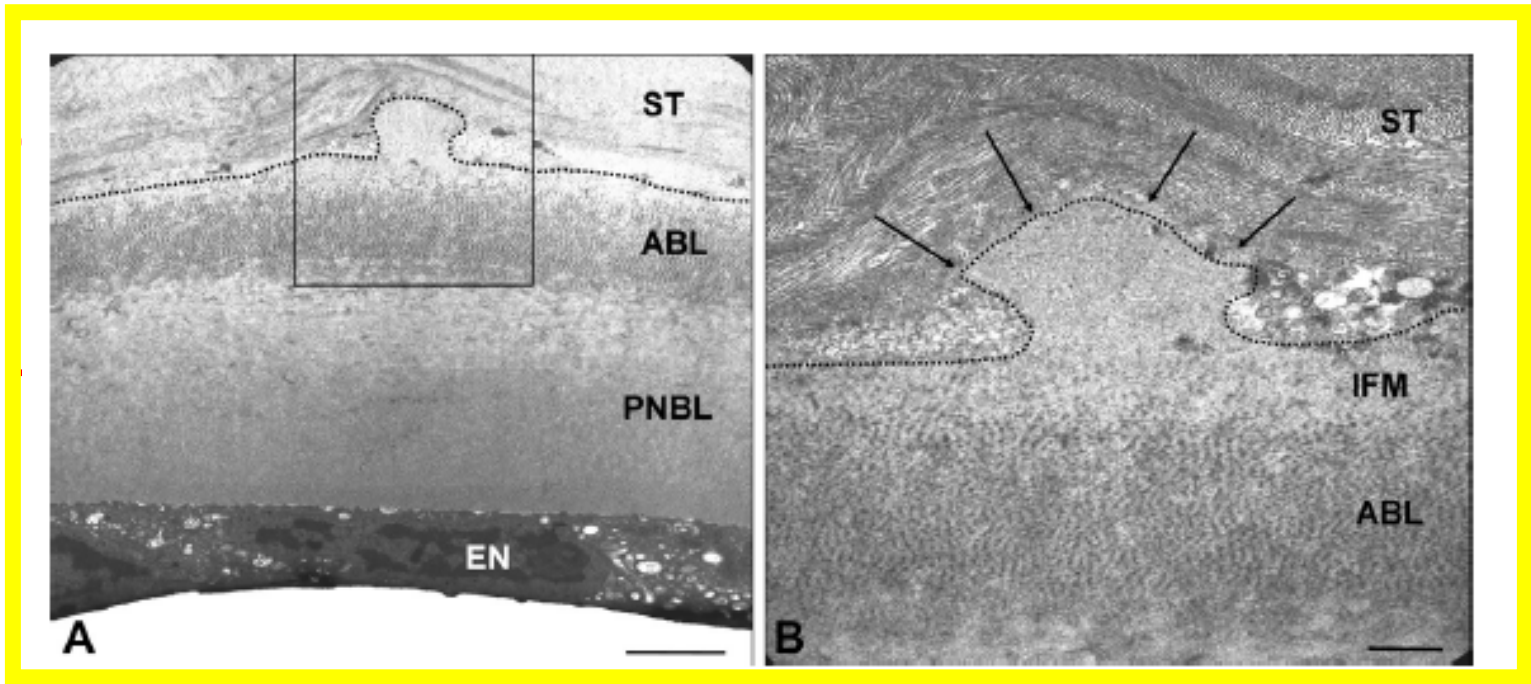
STRIPPING

LAASER K. [...] KRUSE F. E. & AL 2010
MONNEREAU C. [...] MELLES G.R.J & AL 2014
PRICE M. O. [...] PRICE Jr & AL 2009

SUCCESS RATE	96%	95.7%
SURGERY TIME	Minutes?	Hours?
LIVELLO DI SEPARAZIONE	DESCEMETICO	DESCEMET +STROMA?
DIAMETRO	AMPIO	AMPIO + COMPLESSO?
DECREASE ECD	4%-11.50%	2%

FATTORI CHE POSSONO INFLUENZARE LA PREPARAZIONE DEL LENTICOLO PER DMEK



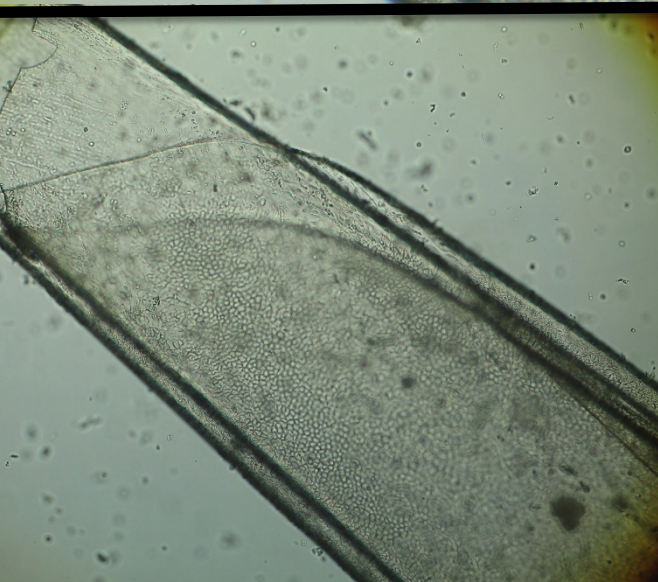
- ✓
- ✓
- ✓
- ✓
- ✓
- ✓



L
L

FATTORI CHE POSSONO INFLUENZARE LA SICUREZZA E LA QUALITA' NELL'UTILIZZO DEL LENTICOLO PER DMEK

- CONSERVAZIONE
- TRASPORTO



CALDO/FREDDO

- A CALDO (organ culture):

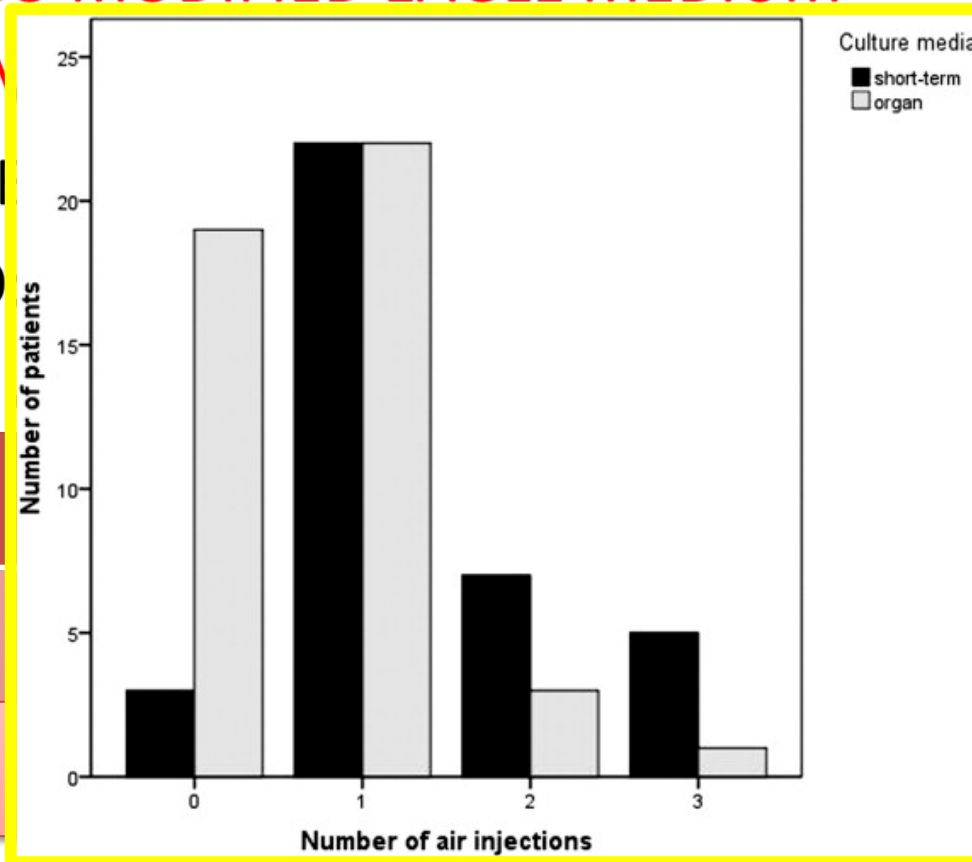
1. DULBECCO MODIFIED EAGLE MEDIUM

2. CORNEAL

CONSERVATION

- A FREDDO

OPTISOL-GS



CALDO

FREDDO

	BCVA 1 MONTH
37±373	0,28±0.18
57±285	0.33±0.21



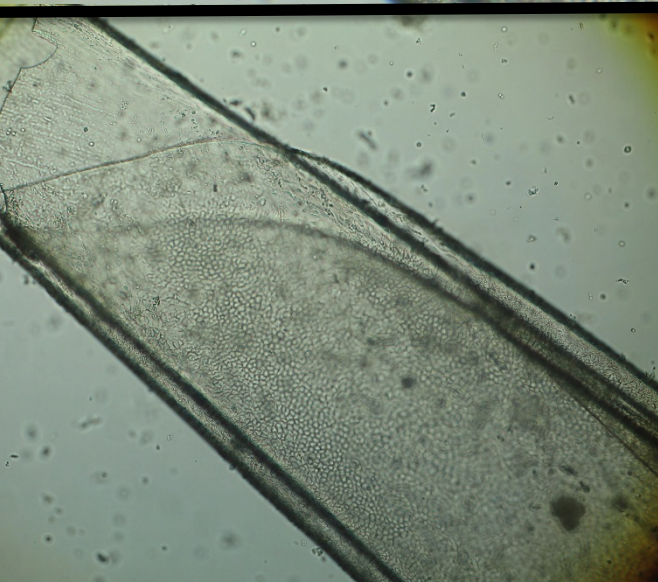
Am J Ophthalmol. 2011 Jun;151(6):1007-1018.e2. doi: 10.1016/j.ajo.2010.11.027. Epub 2011 Feb 19.

Donor tissue culture conditions and outcome after descemet membrane endothelial keratoplasty.

Laaser K¹, Bachmann BO, Horn FK, Schlötzer-Schrehardt U, Cursiefen C, Kruse FE.

FATTORI CHE POSSONO INFLUENZARE LA SICUREZZA E LA QUALITA' NELL'UTILIZZO DEL LENTICOLO PER DMEK

- CONSERVAZIONE
- TRASPORTO



SEPARAZIONE DOVE?

1. TIMING CHIRURGICO
2. PROGRAMMABILITA'
3. PERSONALE SUPERADDESTRATO
4. POSSIBILITA' DI PROCEDURE PIU'COMPLESSE

Acta Ophthalmol. 2013 Mar;91(2):145-50. doi: 10.1111/j.1755-3768.2012.02462.x. Epub 2012 Jun 6.

Standardized 'no-touch' donor tissue preparation for DALK and DMEK: harvesting undamaged anterior and posterior transplants from the same donor cornea.

Groeneveld-van Beek EA1, Lie JT, van der Wees J, Bruinsma M, Melles GR.

JAMA Ophthalmol. 2014 Dec 1;132(12):1469-73. doi: 10.1001/jamaophthalmol.2014.3328.

Hemi-descemet membrane endothelial keratoplasty transplantation: a potential method for increasing the pool of endothelial graft tissue.

Lam FC1, Baydoun L1, Dirisamer M2, Lie J3, Dapena I1, Melles GR4.

LA PREPARAZIONE DEL LEMBO PER DMEK

BANCA DEGLI OCCHI DI GENOVA


TECNICA DI SEPARAZIONE DEL ROLL DESCEMETICO

Tecnica DMABS (Anwar air-bubble)

Descemet membrane air-bubble separation in donor corneas

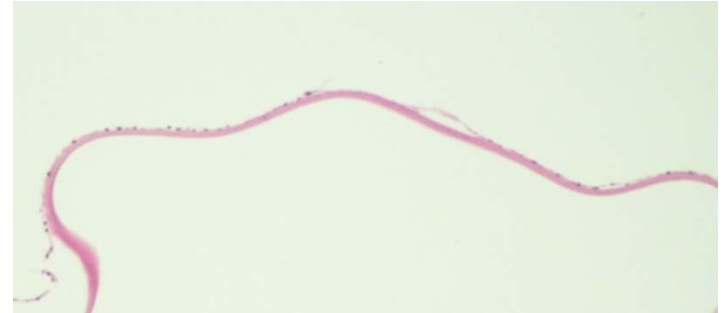J.Cataract Refract Surg.2010 Dec

- Camera artificiale con modulabilità della pressione interna
- Colorazione endoteliale con Trypan Blue
- Facile punto di repere endoteliale
- Tecnica *no-touch*, ridotto insulto meccanico
- Riproducibile (% di successo \neq 100 %)
- Contenuto scarto di tessuto



LENTICOLO POST SEPARAZIONE:

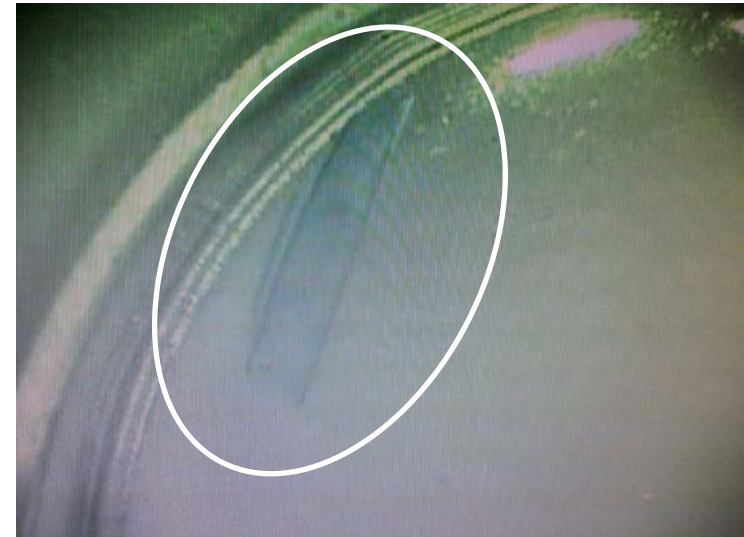- Assenza di residuo stromale
- Ampio diametro
- Contenuto danno endoteliale



Colorazione ematossilina-eosina della DM-endotelio separazione con tecnica DMABS. M.O. Ingrandimento 200x

ROLL DESCOMETICO

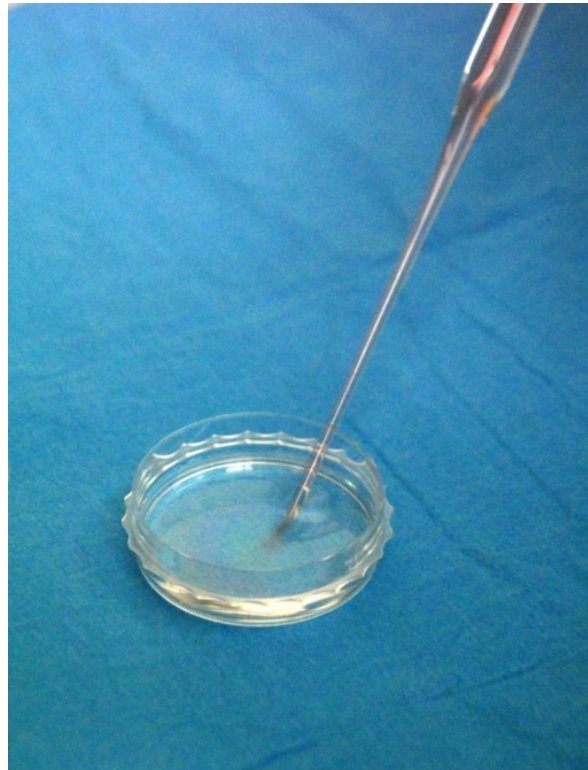- Avvolgimento spontaneo del lenticolo con l'endotelio rivolto verso il lato convesso
- Controllo microscopico



LA PREPARAZIONE DEL LEMBO PER DMEK BANCA DEGLI OCCHI DI GENOVA

TECNICA DI TRASFERIMENTO *NO-TOUCH*

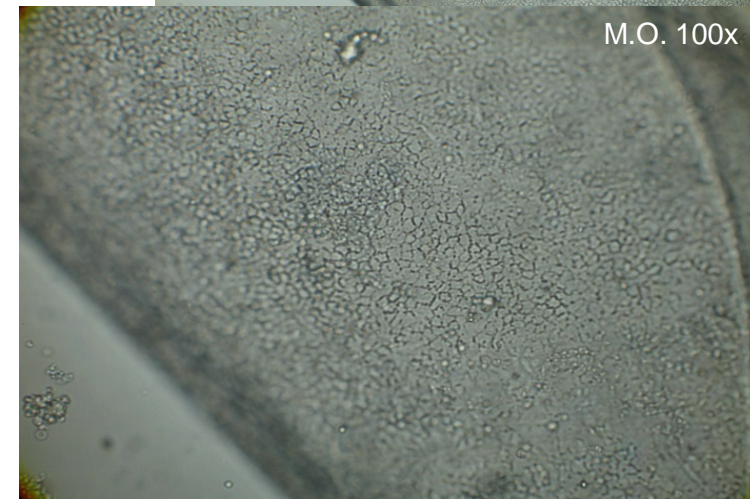
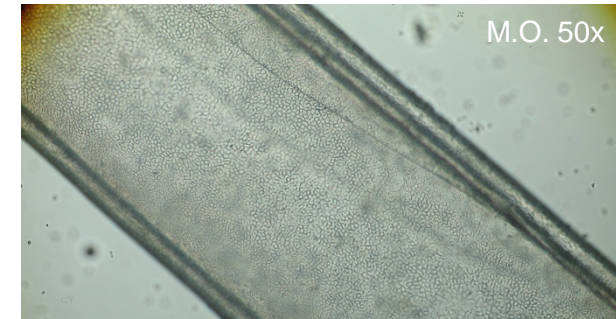

Passaggio in capsula Petri tramite utilizzo di pipetta di vetro sterile ad ampio diametro interno della punta



LA PREPARAZIONE DEL LEMBO PER DMEK BANCA DEGLI OCCHI DI GENOVA

VALUTAZIONE DEL ROLL DESCOMETICO

- Osservazione al microscopio ottico nella sua forma para-fisiologica
- Assenza di ricolorazione vitale
- Verifica dell'integrità e della qualità biologica del lembo:
 - valutazione della forma
 - presenza di lesioni
 - integrità dei bordi
 - aree ad endotelio scoperto
 - aspetto mosaico
 - densità cellulare







CONSERVAZIONE

- Prevalentemente 31°C
- Forma para-fisiologica
- Massimo di 7 giorni
- Controllo microbiologico

TRASPORTO

- RT/4°C
- Mantenimento del flacone inclinato



ELABORAZIONE DEI DATI

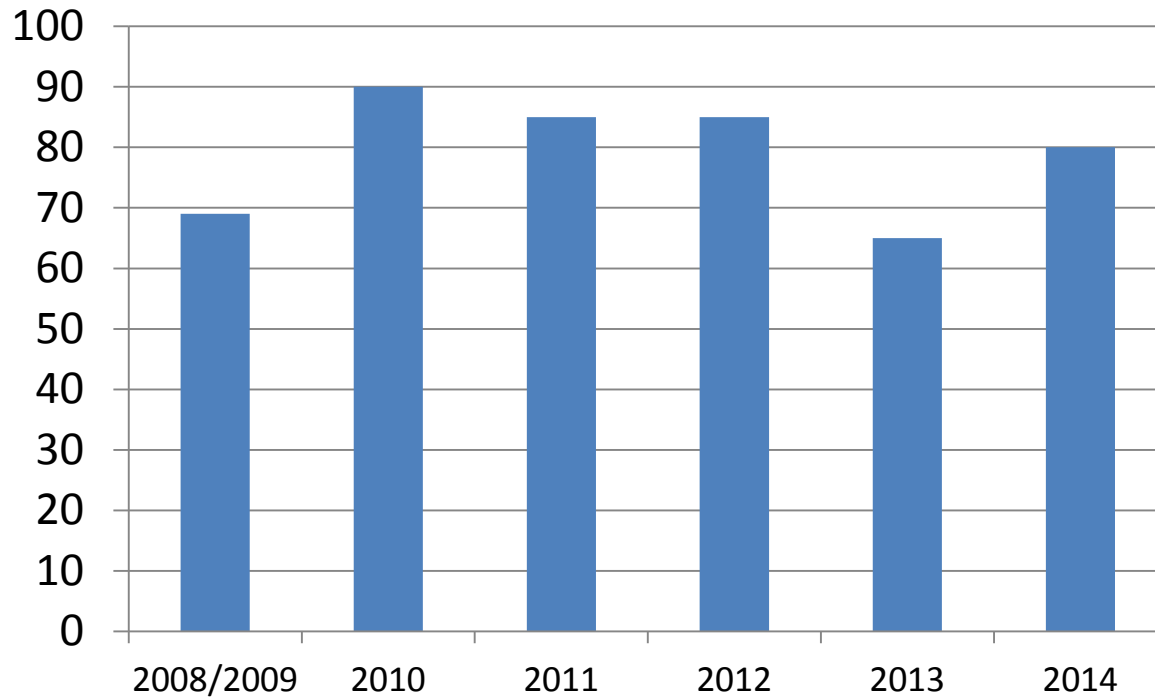
LEMBI PREPARATI PER DMEK

n° separazioni eseguite	84
n° trapianti eseguiti	61
età del donatore	media: 61 (min 21; max 89)
n° conservati a freddo	36
n° conservati a caldo	48
Densità cellulare pre DMABS	media: 2800 cells/mm ² (min 2300; max 3300)
Densità cellulare dopo DMABS	media: 2600 cells/mm ² (min 2000; max 3000)
diametro di separazione	media: 8,5 mm (min 7,5; max 9)
gg intercorsi tra separazione e valutazione	min: 0, max:7 ✓ media caldo: 2-3 gg ✓ media freddo: 0-1 g

ELABORAZIONE DEI DATI

SUCCESS RATE

percentuale di successo di separazione del roll descemetico



ELABORAZIONE DEI DATI

VALUTAZIONE DELLA RIDUZIONE DI ECD POST SEPARAZIONE

- È stata riscontrata una perdita cellulare endoteliale ai bordi del lembo, sempre pari a circa il 5%
- Nel 2014 la perdita cellulare endoteliale max è stata del 12%
- Differenza tra conservazione a 4°C e 31°C:
 - ✓ 4°C: perdita cellulare media del 10%
Su n 10 campioni il 70% con perdita = 5%, 30% > 5%
 - ✓ 31°C: perdita cellulare media del 8,4%
Su n 36 campioni il 58% con perdita = 5%, 42% > 5%

CONCLUSIONI

La tecnica DMABS:

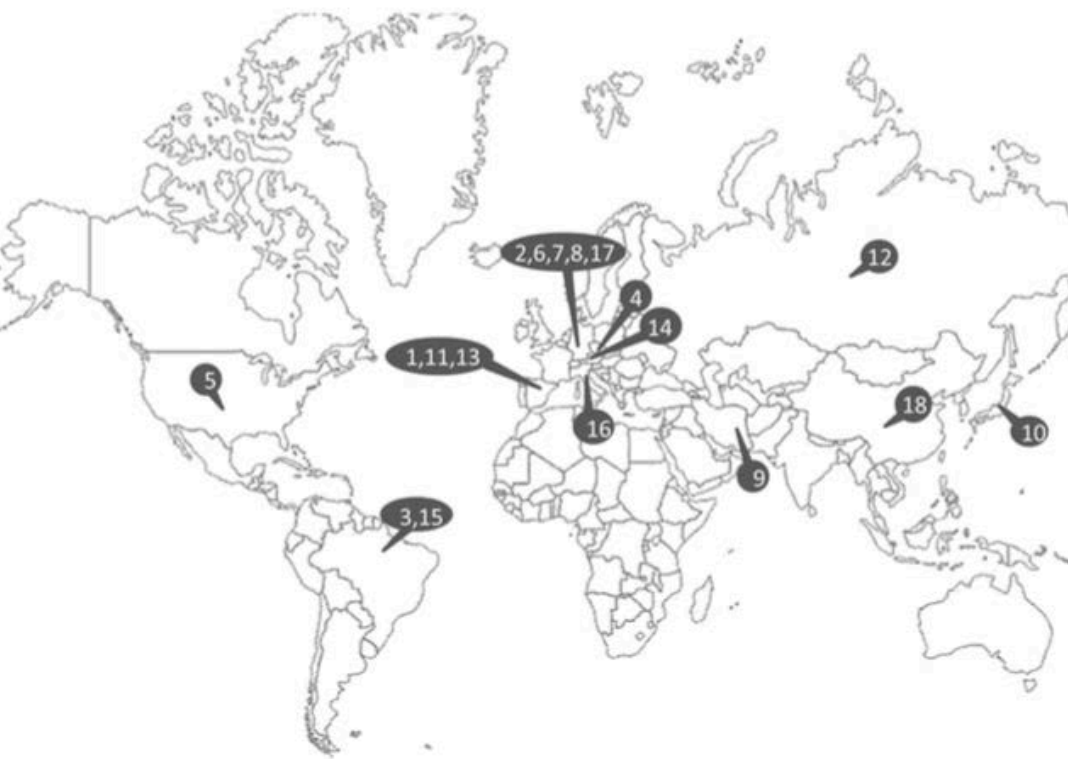1. permette di ottenere una percentuale di successo di separazione dell'80%
2. minima perdita cellulare post separazione, intorno al 10%
3. dopo conservazione a 31°C il lembo presenta una minore perdita cellulare endoteliale rispetto alla conservazione a 4°C

Original Investigation

Multicenter study of descemet membrane endothelial keratoplasty first case series of 18 surgeons

Monnereau C, Quilendrino R, Dapena I, Liarakos VS, Alfonso JF, Arnalich-Montiel F, Böhnke M, Pereira NC, Dirisamer M, Parker J, Droutsas K, Geerling G, Gerten G, Hashemi H, Kobayashi A, Naveiras M, Oganessian O, Orduña Domingo E, Priglinger S, Stodulka P, Torrano Silva J Jr, **Venzano D**, Vetter JM, Yiu E, Melles GR.

JAMA Ophthalmol. 2014 Oct



World map of participating surgeons and their location

(1) Francisco [Arnalich-Montiel](#), MD, PhD, [Hospital Ramon y Cajal](#) Madrid, Spain; (2) Matthias [Böhnke](#), MD, PhD, [Augentagesklinik und Laserzentrum](#) Hamburg, Germany; (3) Nicolas [Cesário Pereira](#), MD, [Banco de Olhos de Sorocaba](#), Brazil; (4) Siegfried [Priglinger](#), MD, FEBO, and Martin [Dirisamer](#), MD, Department of Ophthalmology, [AKh Linz](#), Austria; (5) John Parker, MD, [UAB Callahan Eye Hospital](#), Birmingham, Alabama, USA; (6) [Konstantinos Droutsas](#), MD, PhD, Department of Ophthalmology, [Philipps University Marburg](#), UKGM GmbH, Marburg, Germany; (7) [Gerd Geerling](#), MD, PhD, [Heinrich-Heine-Universität](#) Dusseldorf, Germany; (8) [Georg Gerten](#), MD, PhD, [Augenklinik am Neumarkt](#) Köln, Germany; (9) [Hassan Hashemi](#), MD, [NOOR Ophthalmology Research Center](#), Noor Eye Hospital Tehran, Iran; (10) [Akira Kobayashi](#), MD, PhD, Department of Ophthalmology, [Kanazawa University](#), Japan; (11) [Jose F. Alfonso](#), MD, PhD, and [Miguel Naveiras](#), MD, [Instituto Oftalmológico Fernández-Vega](#) Oviedo, Spain; (12) [Oganes Oganessian](#), MD, PhD, [Moscow Helmholtz Eye Research Institute](#); Russia; (13) [Emeterio Orduña Domingo](#), MD, [UOB Clinica Palmaplanas](#) Palma de Mallorca, Spain; (14) [Pavel Stodulka](#), MD, [Gemini Eye Clinic Zlin](#), Czech Republic; (15) [José Torrano Silva Jr](#), MD, PhD, [Centro Oftalmológico Sertãozinho-SP](#), Brazil; (16) [Davide Venzano](#), MD, [University Eye Clinic Genova](#), Italy; (17) [Jan Markus Vetter](#), MD, PhD, [Cornea Bank Mainz](#), Germany; (18) [Evan Yiu](#), MD, [Tuen Mun Eye Center](#) Hong Kong, China.

Meglio il caldo o meglio il freddo?

Table 3. Different Types of Storage of the Donor Graft Used

Influence of Storage Type	Storage Type			
	Cold Storage	Organ Culture	Both	Fresh Globes
No. of surgeons	7	6	4	1
No. of eyes	104	113	140	74
Detachments, No. (%) of eyes				
Partial				
One-third or less	16 (15.4)	16 (14.2)	23 (16.4)	25 (33.8)
More than one-third	19 (18.3)	12 (10.6)	0	0
Unknown percentage	0	1 (1.0)	12 (8.6)	0
Complete	1 (1.0)	1 (1.)	13 (9.3)	3 (4.1)
All	36 (34.6)	30 (26.5)	48 (34.3)	28 (37.8)
Rebubbling, No. (%) of eyes	25 (24.0)	33 (29.2)	31 (22.1)	13 (17.6)


[Multicenter study of descemet membrane endothelial keratoplasty: first case series of 18 surgeons.](#)

Monnereau C, Quilendrino R, Dapena I, Liarakos VS, Alfonso JF, Arnalich-Montiel F, Böhnke M, Pereira NC, Dirisamer M, Parker J, Droutsas K, Geerling G, Gerten G, Hashemi H, Kobayashi A, Naveiras M, Oganesyanyan O, Orduña Domingo E, Priglinger S, Stodulka P, Torrano Silva J Jr, **Venzano D**, Vetter JM, Yiu E, Melles GR. JAMA Ophthalmol. 2014 Oct;

Preparazione del tessuto per Descemet Membrane Endothelial keratoplasty

- Donatori di almeno 40 aa
- Conservazione a caldo
- Preparazione con bubbling in Banca
- Punching in Banca
- Trasporto del roll descemetico

6 anni



$$OSV = 0,50 + 1,50 \times 170 = 9/10$$

Wath's next?

- **Il laser a femtosecondi**
- **Hemi-DMEK**

Hemi-descemet membrane endothelial keratoplasty transplantation: a potential method for increasing the pool of endothelial graft tissue.

Lam FC, Baydoun L, Dirisamer M, Lie J, Dapena I, Melles GR

JAMA Ophthalmol. 2014 Dec